

# 脊髓脊膜膨出 1 例并文献复习

热汗姑·努尔买提 汗克孜·吾布力

新疆维吾尔自治区叶城县人民医院 新疆喀什 844900

**【摘要】目的** 探讨 1 例腰骶部脊膜膨出的超声表现。**方法** 选取 2020 年 12 月 21 日我院正常孕检孕妇的 1 例。对其进行超声检查并上级医院检查及内地专家会诊，对胎儿骶尾部病变的超声表现进行分析。随着现代科技的不断发展，医生开始重新研究闭合性脊柱裂胎儿能否保住。本文章主要分析了脊髓脊膜膨出的超声分析、超声表现及预后。

**【关键词】** 脊髓脊膜膨出；超声

**【中图分类号】** R651.2

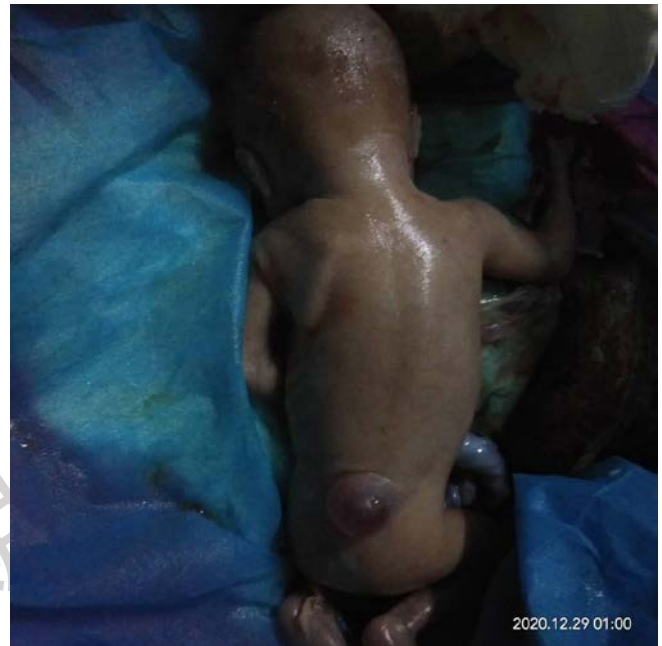**【文献标识码】** A

**【文章编号】** 1005-4596 ( 2021 ) 06-062-02

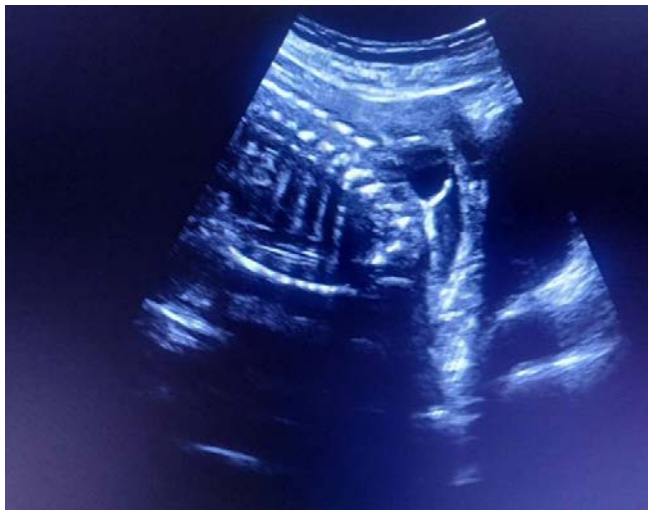## 1 资料与方法

### 1.1 一般资料

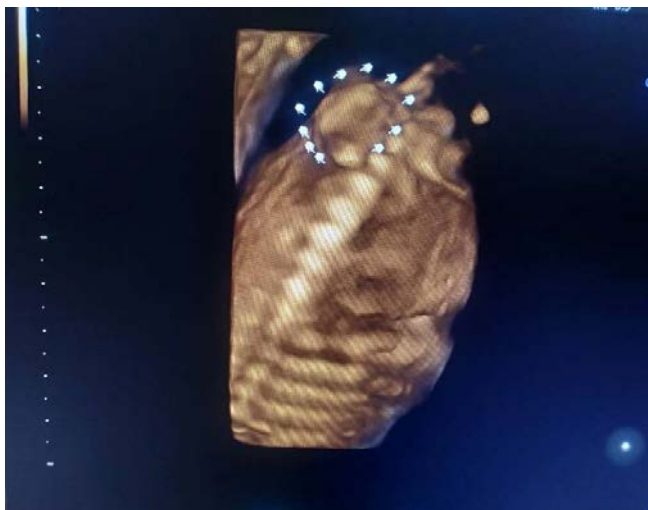
患者，女，29 岁，G2P1，第一胎，女，五岁，发育正常。孕妇来我院正常孕检时发现骶尾部见一囊性包块向外膨出，大小约 20mmx15mm，内透声可，未见神经组织。CDFI：其内及周边未见血流信号。胎儿双侧侧脑室增宽，右侧宽约 11mm，左侧宽约 11mm。胎儿脊髓圆锥下移，位于 L3-4 水平。（超声图像请见 1，2）



(图 3)



(图 1)



(图 2)

此孕妇通过上级医院会诊及专家远程会诊，指示该胎儿可以保留。因孕妇自行要求引产，回来咱医院引产。（引产后胎儿图像请见图 3）

### 1.2 脊髓脊膜膨出的病理及预后分析

脊髓脊膜膨出（MMC）是一种非致命性的神经管发育缺陷，好发于腰或腰骶段，约在妊娠 3 周时发生。这种畸形常常有囊形成。由于椎管未能闭合导致脊髓和神经根或突入囊内。尽管多数 MMC 胎儿能存活下来，但 30% 的患儿会有呼吸道，泌尿道以及中枢神经系统合并症。存活儿表现出严重的运动和感觉障碍。MMC 的发生部位决定了功能障碍的相应部位，膀胱功能，排便以及性功能的异常也会伴随出现，其中大多数会发展至脑积水，需要进行脑室膜引流手术。

### 1.3 脊柱裂分类及分析

分类：按有无膨出物

显性 - 有包块

隐性 - 无包块

按有无皮肤缺损

开放性

闭合性

有包块

无包块

## 2 分析

颅后窝池消失 - 重要特征

95% 脊柱裂可有小脑异常

24W 前主要为香蕉小脑

(下转第 63 页)

# 切开治疗膝关节色素沉着绒毛结节性滑膜炎首例

刘春光

包头市第八医院 内蒙古包头 014040

【中图分类号】R686.7

【文献标识码】A

【文章编号】1005-4596 (2021) 06-063-01

色素沉着绒毛结节性滑膜炎是一种病因不详的发生在关节的慢性瘤样增生破坏性疾患,可侵犯关节及滑膜等组织,分为局限性和弥漫性两种。富含铁血黄素,同时经常肿胀及出血。易侵犯膝关节、踝关节、髋关节。该病临床上具有较强侵袭性,易复发,非手术治疗难度大。目前切开治疗加术后放疗,减少本病复发取得良好效果。2020年10月2日我收治本病第一例,采用切开治疗加术后放疗,治疗效果良好且未复发。

## 1 资料与方法

### 1.1 临床资料

患者:男性,1例,44岁。病变在右膝关节。查体:右膝关节肿胀明显、无畸形,活动良好,浮髌试验阳性、皮温皮色正常。能触及一直径大小约3厘米肿物,质坚韧,疼痛阳性。病程5个月,术前行关节CT示:关节退变明显伴骨质丢失及破坏,核磁示:滑膜组织弥漫性大量增生,绒毛呈结节样,呈现“草垫样”改变,滑膜增生伴相互融合。关节穿刺液为暗红色不凝血。化验检查:血沉、抗O、尿酸、类风湿因子、C反应蛋白均正常。病理检查诊断示:色素沉着绒毛结节性滑膜炎。

### 1.2 手术过程

切开治疗是首选的治疗方式。麻醉成功后患者取仰卧位,切口位于膝关节内侧,切开皮肤、皮下组织和关节囊,切除位于髌上囊、髌骨关节、内侧隐窝、前后交叉韧带、外侧隐窝、后关节囊和半月板周边的绒毛结节。术中可见绒毛结节遍布整个关节滑膜,病变组织呈棕色,滑膜组织肥厚、充血、水肿、小部滑膜分裂脱落,于关节内纵向排列,形成皱襞。关节软骨表面和半月板等破坏较重的组织可用等离子刀切除。将肿物完整切除后冲洗关节腔直至关节液透亮。

### 1.3 术后治疗

弹性绷带加压包扎右下肢并冷疗患处,2天后拆除膝关节引流管。如果患肢肿胀较重可行穿刺抽出关节腔积血,并抬高右下肢,给予镇痛治疗,7天后进行主动屈伸功能锻炼,也可辅助机械功能锻炼。术后放疗,一般选择伤口愈合后2周进行,

可采用直线加速器6MV-X射线。放射野包含关节及手术切口上下各4厘米范围,设两野对穿SAD照射。单次量为1Gy,每周4-5次,总量5Gy。治疗期间尽量减少主被动活动,定期复查血常规。放疗结束10天后逐步进行膝关节主被动功能锻炼。

## 2 结果

病患白细胞指数下降及周身乏力、食欲下降等反应。定期随访目前未见复发,关节主被动活动良好,无关节肿胀畸形及皮炎、无神经损伤、无皮肤溃烂、无关节稳定性改变,右下肢肌力正常,患者对治疗结果表示满意。

## 3 讨论

色素沉着绒毛结节性滑膜炎是一种具有肿瘤及无菌性炎症的特性,发生在关节的滑膜增生及侵袭性病变,常常缓慢起病,进程慢且长,以3-4年为主,常常以受累关节疼痛伴活动受限为初发症状。好发在年轻人的大关节,膝关节为主。因为病变侵犯范围大并有一定的破坏性,所以血管及神经同时关节软骨及半月板会有不同程度破坏,容易造成术后功能受限。目前临床上切开治疗是首选治疗方法,尽量清除病变组织是改善关节功能的关键。同时术后放疗有助于清除残存绒毛结节细胞,减少复发机率。2020年10月2日我收治患者1例,采用切开治疗术后放疗,也未出现急慢性放疗反应,治疗效果良好且未复发。文献报道术后放疗可出现关节肿胀、皮炎、血管神经损坏、皮肤溃烂。我对本例患者进行放疗未出现不良反应。

所以采用手术治疗膝关节色素沉着绒毛结节性滑膜炎术后放疗安全且有效,术后不易复发,改善了患者的生活质量。

## 参考文献

- [1] 郝红伟,刘伟,周海滨.关节镜下滑膜切除联合放疗对膝关节色素沉着绒毛结节性滑膜炎的疗效分析[J].南通大学学报(医学院),2012,32(2):160-161.
- [2] 张萍.膝关节色素沉着绒毛结节性滑膜炎的MRI特征[J].安徽医学,2012,33(7):150-152.

(上接第61页)

镜下肾部分切除术[J].中华泌尿外科杂志,2010,31(1):28-31.

[2] 马鑫,郑涛,史涛坪,等.肾血管低温灌注下后腹腔镜肾部分切除术处理2例复杂左侧肾肿瘤[J].微创泌尿外科杂志,2013,2(03):222-224.

[3] 刘新,马鑫,张旭.低温技术在腹腔镜肾部分切除术

中的应用[J].微创泌尿外科杂志,2014(02).

[4] 周福德,刘玉春,邹万忠,等.以肾脏受累为主要表现的恶性高血压临床病理分析[J].中华内科杂志,2001,40(3):165-168.

[5] 李舜伟.急性脑水肿诊断与治疗的进展[J].中国工业医学杂志,1993(3):183-186.

(上接第62页)

24W周大多数病例小脑消失

柠檬头 横切胎头 前额隆起,双侧颞骨塌陷

24W前98%病例存在柠檬头征

24W后3%病例存在柠檬头征

1-2%正常胎儿存在柠檬头征

## 参考文献

[1] 林国中,马长城,王振宇,等.儿童硬膜囊末端脂肪脊髓脊膜膨出型脊髓拴系综合征的显微手术治疗[J].中国微创外科杂志,2019,019(005):398-402.

[2] 吾金旦白.探究神经电生理监测技术在小儿脊髓脊膜膨出修补术中的应用效果[J].饮食保健,2020,007(008):47.